UNIWERSYTET MEDYCZNY
IM. PIASTÓW ŚLĄSKICH WE WROCŁAWIU

Marcin Ziajkiewicz, Alicja Kędzia
Katedra i Zakład Anatomii Prawidłowej Uniwersytet Medyczny we Wrocławiu

Warianty morfologiczne a zespoły cieśniowe w okresie prenatalnym

Cel pracy stanowiło określenie cech morfologicznych predysponujących do wystąpienia zespołów cieśniowych.
Materiał obejmował 121 płodów od IV do VII miesiąca życia o v-tub od 80 mm do 350 mm, 61 płci męskiej i 60 żeńskiej, pochodzących ze zbiorów Katedry i Zakładu Anatomii Prawidłowej Uniwersytetu Medycznego we Wrocławiu. Metody: preparacyjna, antropologiczna ,metrologiczna, analiza komputerowa w systemie *Image J,* analiza statystyczna, metoda elementów skończonych.
Wyniki: Wszystkie mięśnie brzusznej strony przedramienia charakteryzuje duża indywidualna zmienność. Najwięcej wariantów anatomicznych zaobserwowano w przypadku mięśnia dłoniowego długiego, które podzielono na dwie grupy : odmiany ilościowe i jakościowe. Najczęstszą ilościową był brak mięśnia w 18 przypadkach (18%) : w 7 obustronny i 11 jednostronny. Do odmian ilościowych należała także duplikacja mięśnia -1 przypadek(1%). Pozostałe zaobserwowane odmiany jakościowe: inwersja stwierdzona u dwóch płodów jednostronnie(2%), obecność brzuśca w środku przedramienia jeden przypadek (1%), rozdwojenie ścięgna w odcinku dystalnym w dwóch przypadkach(2%). U 74 płodów zaobserwowano odejście typowe ścięgna mięśnia dłoniowego długiego (m.pl) od aponeurosis palmaris, u 9 poniżej krawędzi bliższej troczka mięśni zginaczy i u 17 powyżej. Na wystąpienie wrodzonego zespołu cieśniowego największy wpływ może mieć inwersja mpl.

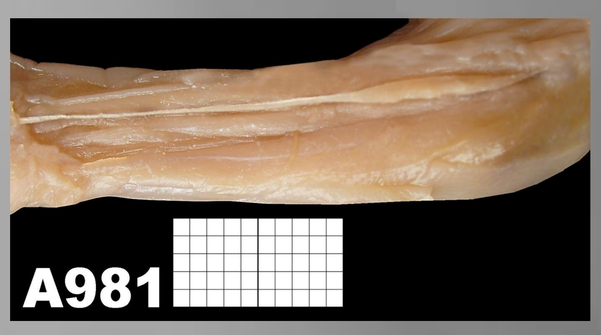

Fot.1 Prawidłowy mięsień mpl.

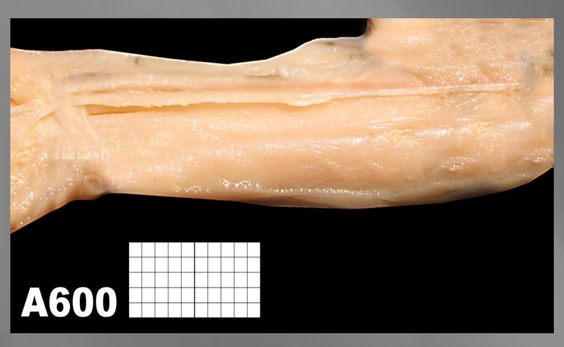

Fot.2 Inwersja mięśnia mpl.

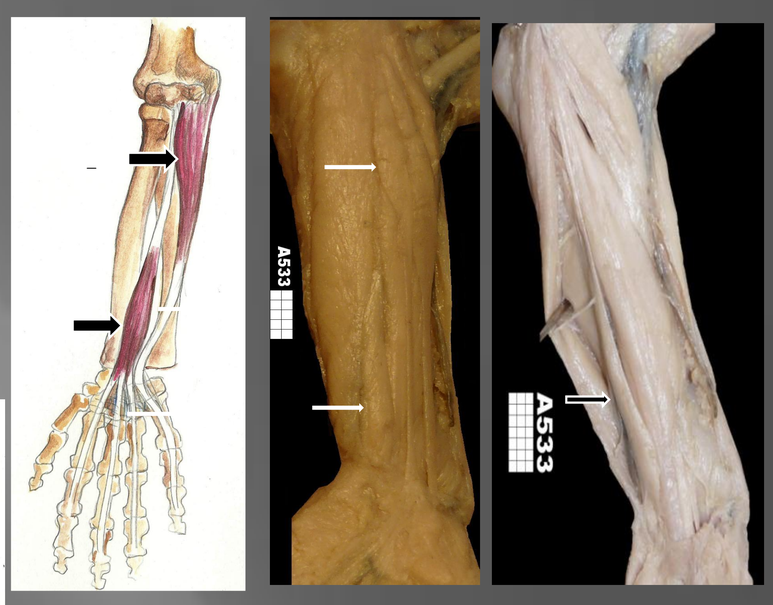

Fot.3,4,5 duplikacja i odwrócenie mięśnia

Fot.6 Brak mięśnia mpl.

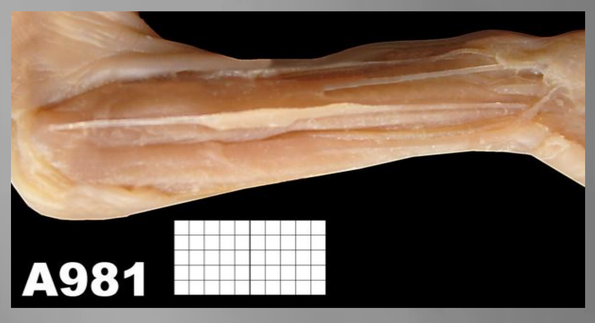

Fot.7 Brzusiec w środkowej części mięśnia

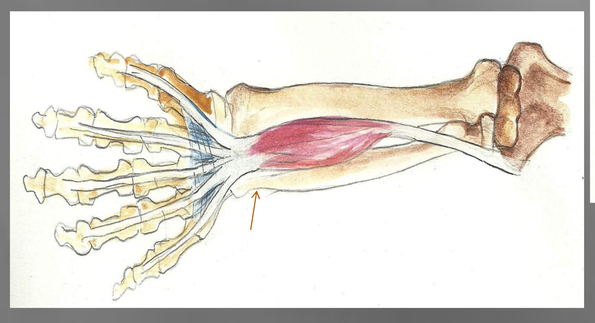
Fot.8 Inwersja mięśnia mpl

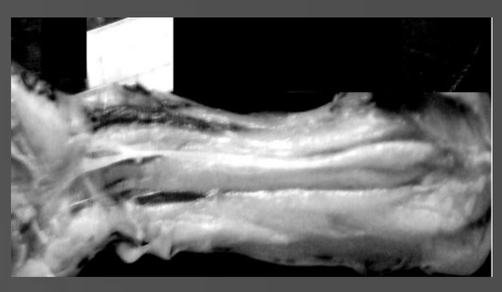
Fot.9 zdwojenie ścięgna mpl.

Mięsień nawrotny obły cechował się dużą zmiennością głowy łokciowej, która nie występowała wcale lub była ścięgnistą blaszką ,formą mieszaną albo typową postać mięśniowa. W 9 przypadkach wykazano obustronny brak głowy łokciowej, w 5 przypadkach jednostronny.

Fot.10 Typowa postać mięśnia nawrotnego obłego
1-nervus medianus,2-głowa ramienna ,3-głowa łokciowa

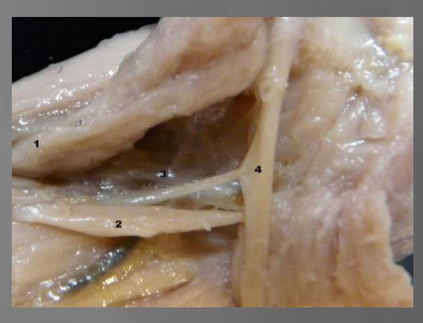

Fot.11Forma ścięgnista głowy łokciowej(3) mięśnia nawrotnego obłego 1-głowa ramienna,2-mięsień Gantzera,3-gł.łokciowa,4-odsunięty nerw pośrodkowy

Fot.12 Pronator teres głowa ramienna

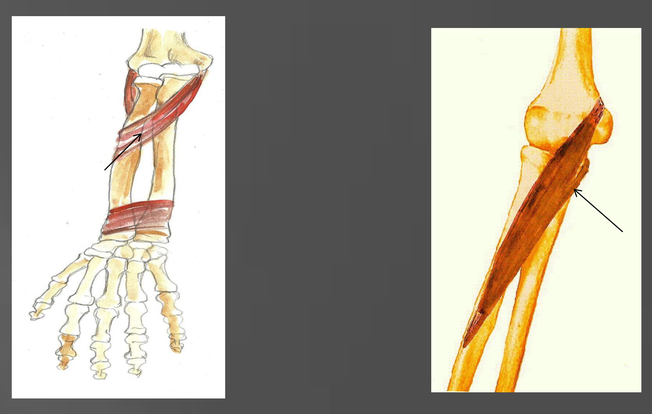
Fot.13,14 Głowa ramienna mPT oraz głowa łokciowa

W przypadku mięśnia zginacza łokciowego wyróżniono trzy typy budowy ścięgna wolnego: krótkie z masywnym brzuścem przy przyczepie końcowym, normalne i długie w stosunku do masywnego brzuśca . Ze względu na predyspozycje do rozwoju zespołu cieśni nadgarstka lub kanału Guyona istotny jest typ z masywnym brzuścem. Badania m. zginacza długiego kciuka wykazały obecność głowy ramiennej łącznie u 43 płodów: 33 obustronnie, 10 jednostronnie. Głowa łokciowa występowała rzadziej: 2 przypadki obustronnie. Obecność dodatkowych głów sprzyja rozwojowi zespołu mięśnia nawrotnego obłego oraz zespołu Kiloha –Nevina.

Fot.15 Głowa ramienna mięśnia zginacza długiego kciuka FPL.

Fot.16 Głowa ramienna i łokciowa mięśnia zginacza długiego kciuka FPL.

Fot.17 Typ mięśnia z masywnym brzuścem przy przyczepie końcowym ., VI miesiąc płeć męska

Fot.18Typ mięśnia klasyczny

Fot.19Typ mięśnia z długim ścięgnem

W badaniach znaleziono dwie anomalie sprzyjające się rozwinięciu zespołów cieśniowych: połączenie głów mięśnia zginacza głębokiego palców z mięśniem zginaczem długim kciuka oraz dodatkowa głowa ramienna mięśnia.FDP. Nerw pośrodkowy również wykazuje anomalie : 3 płody z wysokim rozdwojeniem nerwu pośrodkowego. Dwa z nich posiadały dodatkowo tętnicę towarzyszącą nerwowi pośrodkowemu. Pozostałe anomalie dotyczą gałązki do kłębu kciuka:64% typ klasyczny, 30 % odejście pod troczkiem, 4 przypadki z odejściem poniżej, bliższej krawędzi troczka zginaczy, 1 płód odejście po stronie łokciowej,1 przypadek- nerw przeszywa troczek zginaczy. Wszystkie wymienione wyżej warianty są istotne klinicznie.

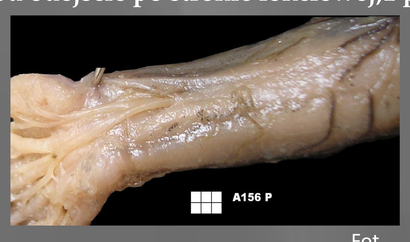

Fot
Fot.20 Rozdwojenie nerwu pośrodkowego na dwa główne pnie w 1/3dalszej przedramienia.

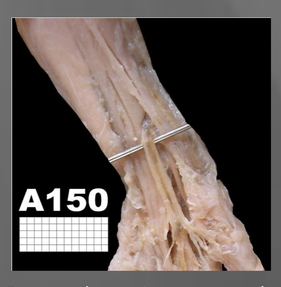

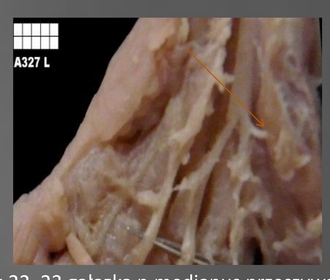

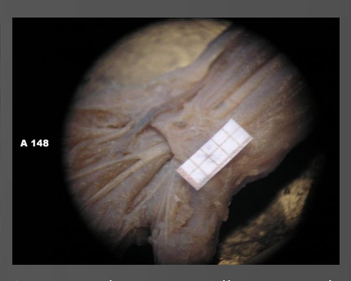

Fot.24Połączenie ścięgna FDP do palca II z mięśniem zginaczem długim kciuka

Fot.21 Przetrwała tętnica nerwu pośrodkowego Fot.22 ,23 gałązka n.medianus przeszywająca troczek oraz prawidłowy troczek mięśni zginaczy

Wnioski

1.Zaobserwowano dużą zmienność morfologiczną mięśni strony brzusznej przedramienia oraz nerwu pośrodkowego. Największą zmiennością cechował się mięsień dłoniowy długi-(u 24% zbadanych płodów wykazano anomalie mięśnia) oraz nerw pośrodkowy. Występowanie dużej zmienności morfologicznej mięśni i nerwów przedramienia powinno być wskazaniem do wykonywania przedzabiegowych badań obrazowych. Znajomość odmian anatomicznych wydaje się być ważna z punktu widzenia chirurgii ręki, chirurgii rekonstrukcyjnej, transplantologii oraz traumatologii.
2.Zastosowanie nowoczesnych metod znacznie poszerzyło zakres badań, zwiększyło dokładność i pozwoliło na wnikliwą analizę geometrii badanych struktur.