Piroksykam i DFU nie zaburzają morfologii serca płodów

Burdan F, Kobylinska J, Szumiło J, Klepacz R, Cendrowska-Pinkosz M
Uniwersytet Medyczny w Lublinie

WPROWADZENIE: Inhibitory cyklooksygenazy są powszechnie stosowanymi lekami. Część preparatów dostępna jest w obrocie pozaaptecznym, co znacząco zwiększa narażenie na te substancje także kobiet ciężarnych lub planujących urodzenie dziecka. Większość z omawianych leków nieselektywnie hamuje obie podstawowe izoformy cyklooksygenazy: konstytutywną (COX-1) i indukowaną (COX-2). Ze względu na wcześniejsze doniesienia o powikłaniach zakrzepowych-zatorowo u osób dorosłych, selektywne inhibitory COX-2 została prawie całkowicie wycofane z rynku. Chociaż toksyczność narządowa tej grupy leków jest dobrze poznana, to nadal nie ma przekonujących danych wskazujących na ich toksyczność rozwojową oraz wysoką tolerancję dla potomstwa i kobiet ciężarnych.

CEL PRACY: Celem rozprawy doktorskiej była ocena wpływu piroksykamu i DFU na morfologię serca płodu. Wybrane substancję należą odpowiednio do nieselektywnych i selektywnych inhibitorów izoformy indukowanej cyklooksygenazy. Ze względu na brak możliwości przyżyciowej analizy czynności narządu w okresie ciąży u potomstwa szczura, wykonano także odczyny immunohistochemiczne na białka podjednostki 2. kanału wapniowego typy L DHPR alfa, białka błonowe siateczki enodplazmatycznej i siateczki sarkoplazmatycznej (SERCA-2) oraz receptor riadynowy (RyR2), które pośrednio pozwalają na ocenę aktywności skurczowo-rozkurczowej serca. Uzupełnieniem protokołu była ocena immunoekspresji indukowanej i konstytutywnej izoformy cyklooksygenazy w poszczególnych strukturach serca.

MATERIAŁY I METODY: Badania wykonano na ciężarnych samicach szczura białego szczepu Wista. Piroksykam (0.3, 3.0 i 30 mg/kg) oraz DFU (0.2, 2.0 i 20 mg/kg) podawano w wodnej zawiesinie Tween'u 80, raz dziennie od 8 do 21 dnia ciąży. W ostatnim dniu doświadczenia samice usypiano o płody oceniano w oparciu o standardowe metody teratologiczne. Od jednego losowo wybranego osobnika płci męskiej, z ośmiu losowo wyselekcjonowanych miotów z każdej grupy badanej wypreparowano klatkę piersiową. Materiał utrwalano i przeprowadzano rutynowo do bloczków parafinowych. Poprzeczne przekroje serca wybarwiano hematoksyliną i eozyną, a także metodą paS, trójbarwną Masson'a oraz Selye'go. Grubości ścian komór i przegrody międzykomorowej mierzono w połowie wysokości odpowiednio ściany komory lub części mięśniowej przegrody, prostopadle do powierzchni zewnętrznej odpowiednio komory lub przegrody. W przedsionkach pomiaru dokonywano w miejscu największego przewężenia ściany dolnej uszka lewego i prawego. Z zastosowaniem specyficznych przeciwciała wykonano odczyn immunohistochemiczne na COX-1 i COX-2 oraz białka kanału wapniowego typu L, SERCA-2 i receptor RyR2. W analizie statystycznej otrzymanych wyników oceniono także zależności pomiędzy wymiarami poszczególnych struktur serca a wybranymi parametrami rozwojowymi potomstwa, parametrami biochemicznymi w surowicy matek oraz masą łożyska.

WYNIKI: W badanej populacji szczurów, u jednego osobnika narażonego na pośrednią dawkę piroksykamu, stwierdzono ubytek części błoniastej przegrody międzykomorowej serca. Analiza mikroskopowa nie potwierdziła zaburzeń morfologii narządu oraz statystycznie istotnych różnic w grubości poszczególnych jego struktur w grupach narażonych na oceniane ksenobiotyki w porównaniu z osobnikami grupy kontrolnej (ryc. 1 i 2). Również intensywność i lokalizacja odczynów dla ocenianych białek była zbieżna wśród płodów eksponowanych na inhibitory cyklooksygenazy oraz osobników z miotów kontrolnych (ryc. 3 i 4).

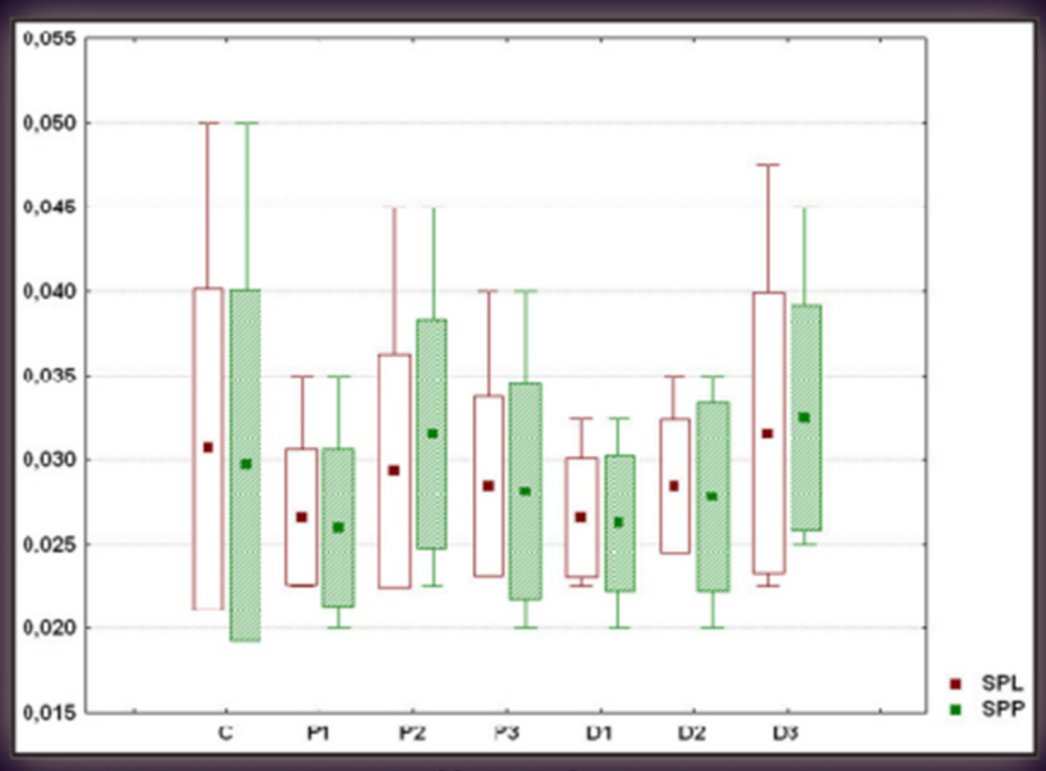

Rycina 1. Bezwzględna grubość (mm) ściany przedsionka lewego (SPL) i prawego (SPL) serca u płodów szczurzych pochodzących od matek z grupy kontrolnej oraz grup narażonychna piroksykam i DFU.

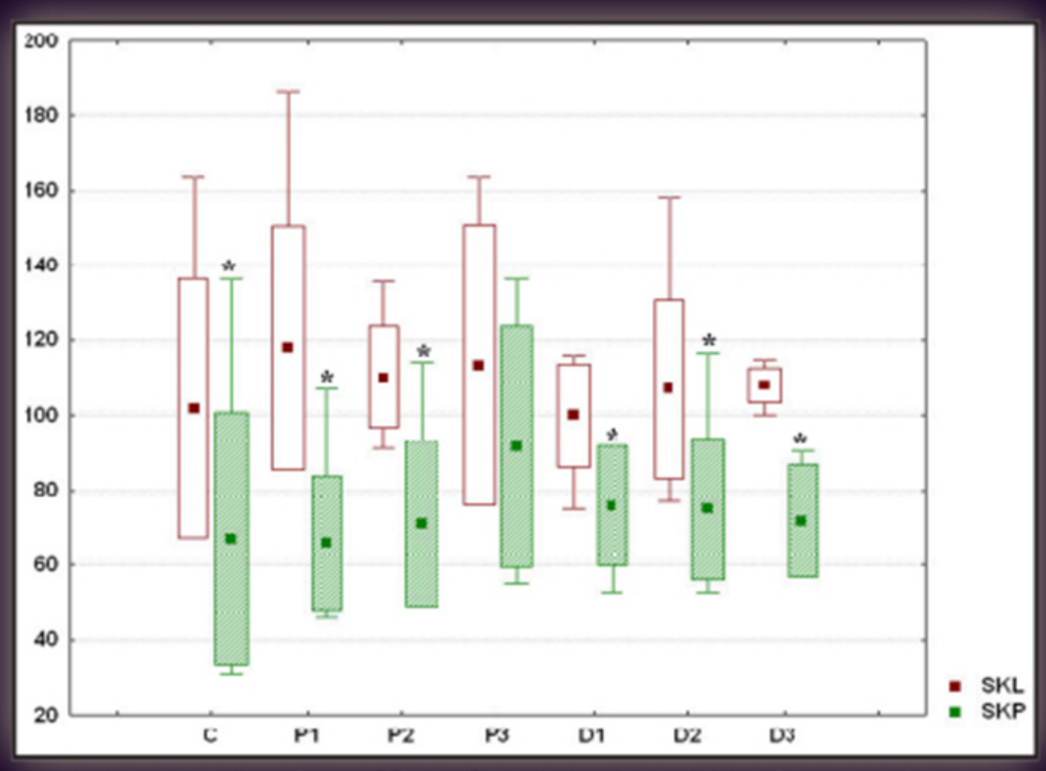

Rycina 2. Względna grubość (%) ściany komory lewej (SKL) i prawej (SKP) w stosunku do grubości części mięśniowej przegrody międzykomorowej serca u płodów szczurzych pochodzących od matek z grupy kontrolnej oraz grup narażonych na piroksykam i DFU. *p<0,05 SKL *vs.* SKP.

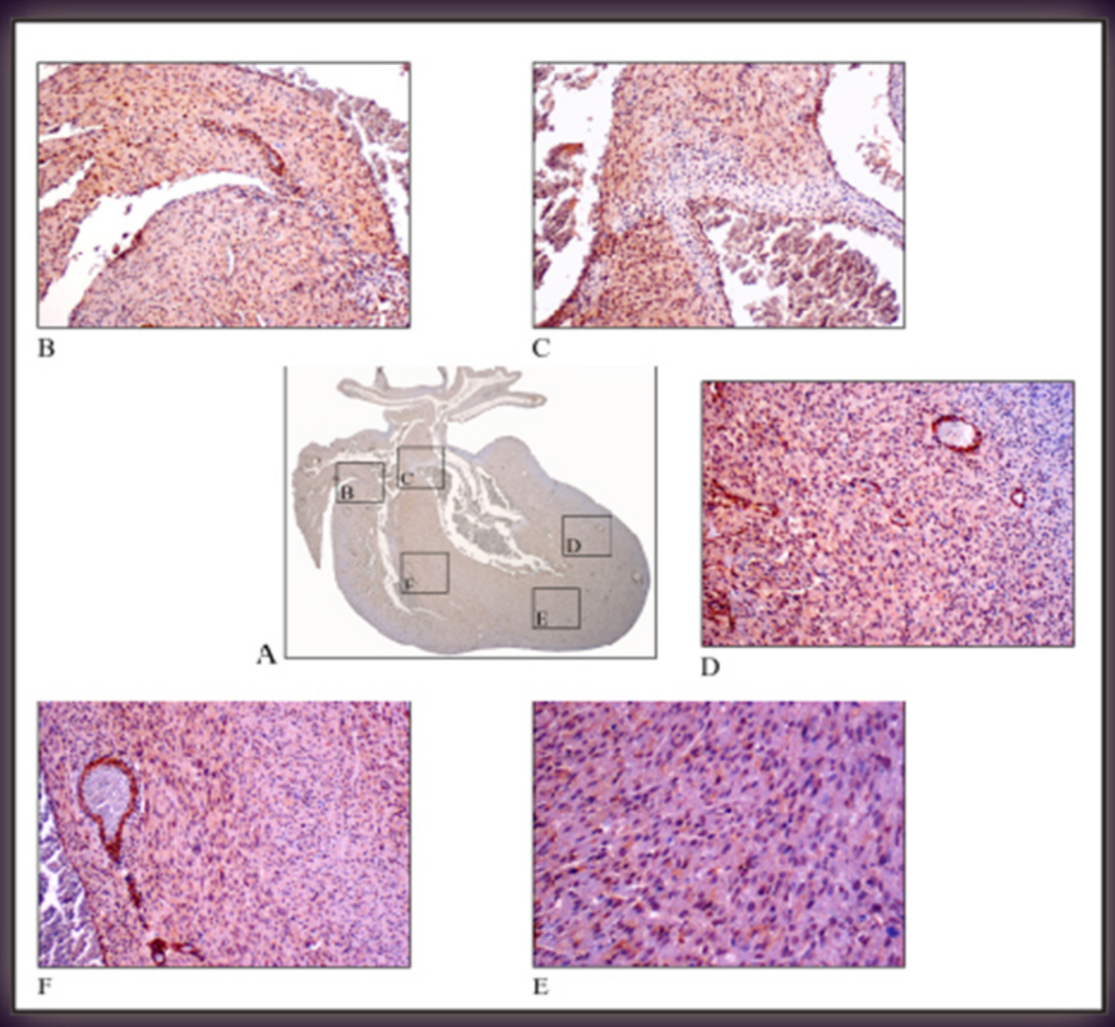

Rycina 3. Odczyn immunohistochemiczny na cyklooksygenazę 1 w sercu płodu narażonego wewnątrzmacicznie na pośrednią dawkę DFU (A; pow. 10x); B: w ścianie przedsionka prawego i prawej komory (pow. ob. 10x); C: w przegrodzie międzyprzedsionkowej, części błoniastej i mięśniowej przegrody międzykomorowej (pow. ob. 10x); D: w ścianie komory prawej (pow. pow. ob. 10x); E: w części podstawnej przegrody międzykomorowej (pow. ob. 20x); F: w części środkowej przegrody międzykomorowej (pow. ob.10x).

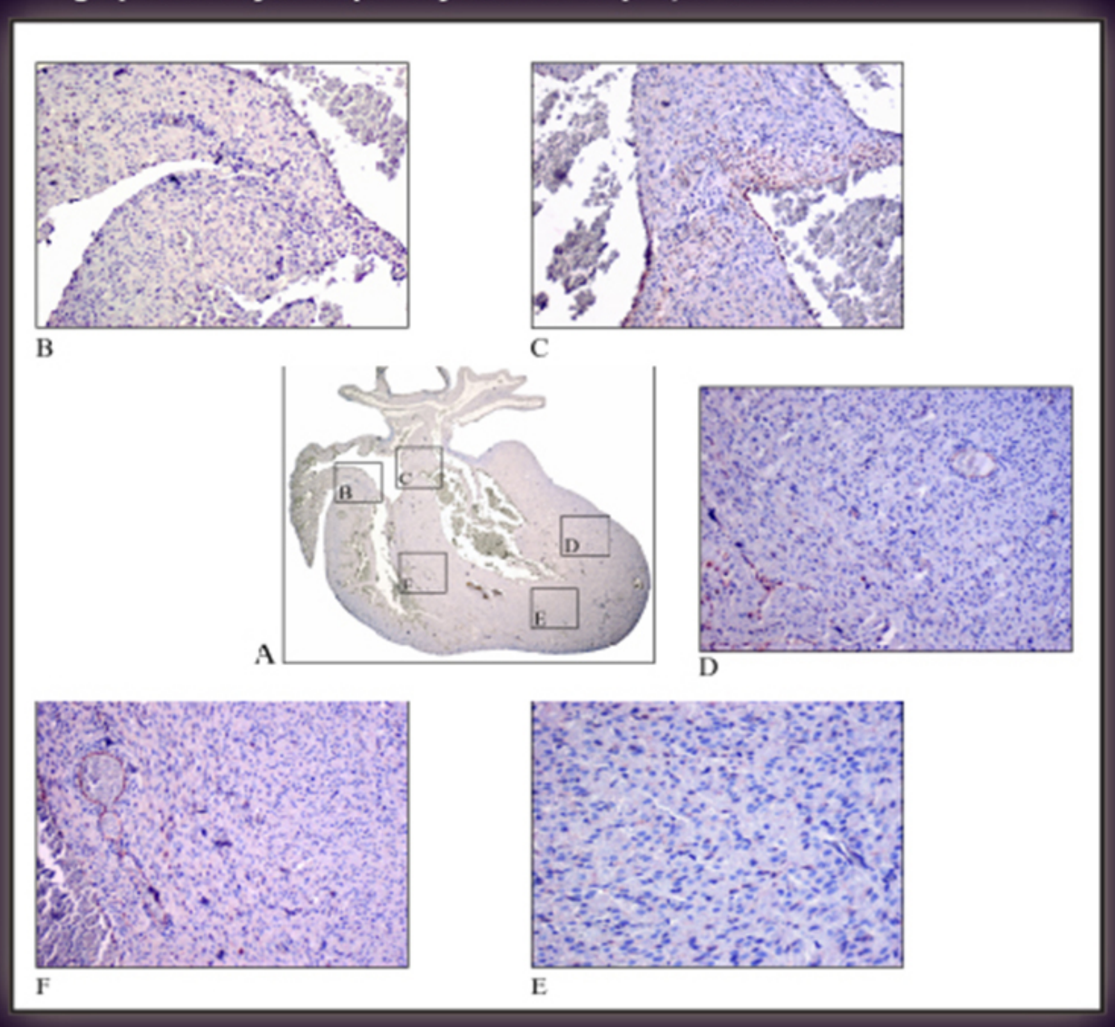

Rycina 4. Odczyn immunohistochemiczny na cyklooksygenazę 2 w sercu płodu narażonego wewnątrzmacicznie na pośrednią dawkę DFU (A; pow. 10x); B: w ścianie przedsionka prawego i prawej komory (pow. ob. 10x); C: w przegrodzie międzyprzedsionkowej, części błoniastej i mięśniowej przegrody międzykomorowej (pow. ob. 10x); D: w ścianie komory prawej (pow. ob. 10x); E: w części podstawnej przegrody międzykomorowej (pow. ob. 20x); F: w części środkowej przegrody międzykomorowej (pow. ob. 10x).

WNIOSKI: **(1)** W zastosowanym modelu doświadczalnym piroksykam i DFU nie wpłynęły znacząco na morfologię serca płodów szczurzych. **(2)** Oceniane inhibitory cyklooksygenazy nie wpłynęły na immunoreaktywność białek, warunkujących aktywność skurczową kardiomiocytów. **(3)** Podawane substancje nie zaburzały immonoekspresji indukowanej i konstytutywnej izoformy cyklooksygenazy w sercach płodów. **(4)** Zaobserwowane zależności między grubościami ścian przedsionków serca świadczą o jednorodnym rozwoju tych struktur. **(5)** Uzyskane w dysertacji wyniki nie potwierdziły wcześniejszych obserwacji doświadczalnych i epidemiologicznych, w których wykazano, że prenatalna ekspozycja na inhibitory cyklooksygenazy – jako grupy leków – jest czynnikiem ryzyka występowania wrodzonego ubytku części błoniastej przegrody międzykomorowej serca.