ANALIZA MORFOLOGICZNA NERWU TWARZOWEGO W BADANIACH KOŚCI SKRONIOWEJ

Bożena Skarżyńska[1], Piotr H. Skarżyński[2,3,4]

1 Zakład Anatomii Prawidłowej i Klinicznej, Centrum Biostruktury, Warszawski Uniwersytet Medyczny

2 Instytut Fizjologii i Patologii Słuchu, Warszawa/Kajetany

3 Klinika Otolaryngologii i Rehabilitacji przy Oddziale Fizjoterapii II Wydziału Lekarskiego, Warszawski Uniwersytet Medyczny

4 Instytut Narządów Zmysłów, Kajetany

GDAŃSKI UNIWERSYTET MEDYCZNY
XXXI Zjazd Polskiego Towarzystwa Anatomicznego
Dolina Charlotty, 27-30.06.2013 r.

WPROWADZENIE

Etiologia zaburzeń funkcji nerwu twarzowego często jest niejasna. Podczas wielu operacji poprawiających słuch może dojść do niedowładu lub porażenia nerwu. Oczyszczanie pola operacyjnego może być czynnikiem drażniącym nerw i prowadzić do jego uszkodzenia. Analiza piśmiennictwa pokazała, że faktyczne ubytki w ścianie kostnej kanału nerwu VII są znacznie częściej stwierdzane podczas badań morfologicznych niż operacji ucha. Oznaczałoby to większe trudności w przewidywaniu ryzyka śródoperacyjnego podrażnienia nerwu.

CEL PRACY

Celem przeprowadzonych badań było:

- odsłonięcie pnia nerwu i wykazanie ewentualnych ubytków w ścianie kostnej kanału nerwu VII
- analiza najczęstszych sytuacji, które mogą prowadzić do przejściowych niedowładów nerwu twarzowego oraz mogą stwarzać ryzyko dla chirurga podczas operacji, wynikające z anatomii przebiegu nerwu twarzowego.

MATERIAŁ I METODA

Materiał stanowiło 41 preparatów kości skroniowej. W trakcie preparatyki kości skroniowej odsłaniano nerw twarzowy. Szczególnej ocenie podlegał odcinek bębenkowy nerwu, gdzie nie zachodziła potrzeba żadnego wcześniejszego preparowania, tym samym eliminowało to możliwość uszkodzeń śródpreparacyjnych.

Następnie pień nerwu był odsłaniany w kierunku proksymalnym i dystalnym, a wyniki nanoszone na przygotowaną wcześniej mapę dla potrzeb dalszej obróbki statystycznej.

Przyczyny niedowładów i porażeń

Wrodzone

- Niedorozwój całego nerwu [A]
- Brak którejś z głównych gałązek [B]
- Nieprawidłowy przebieg [C]
- Niedorozwój mięśni

Nabyte

- Uszkodzenia idiopatyczne
  - zapalenie wirusowe
  - zmiany naczyniowe
- Uszkodzenia pourazowe
  - złamania kości skroniowej
    - poprzeczne [D]
    - podłużne [E]
  - uszkodzenia mięśni twarzy
- Uszkodzenia z powodu nowotworów
  - osłoniaki nerwu VII [F]
  - nerwiaki nerwu VIII [G]
  - inne nowotwory naciekające nerw twarzowy z otoczenia [H]
- Uszkodzenia jatrogenne w wyniku operacji otochirurgicznych, jak np. stapedotomie, ossikuloplastyki, operacje wad wrodzonych ucha środkowego
- Operacje neurochirurgiczne
- Operacje onkologiczne

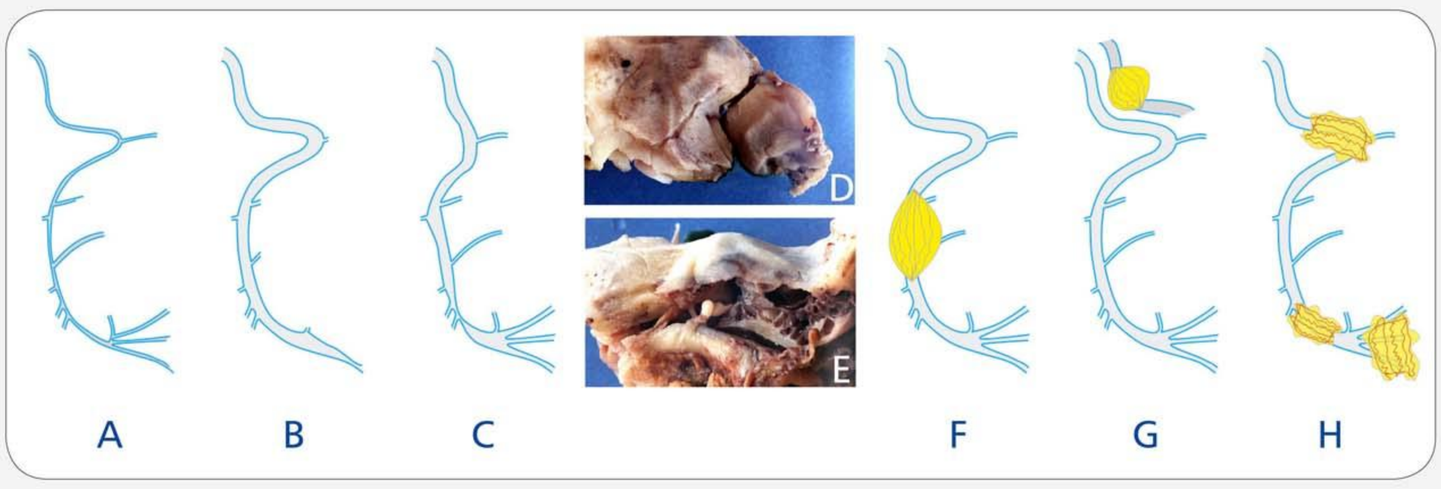

WYNIKI

Opracowane wyniki pokazały, że blisko 90% wszystkich ubytków w ścianie nerwu znajduje się w odcinku bębenkowym. Jest to tym istotniejsze, że ta część nerwu ma bezpośredni kontakt z jamą bębenkową i wszystkimi procesami zapalnymi jak i śródoperacyjnymi, które się tam toczą. Zatem jest najbardziej podatna na możliwość podrażnienia lub uszkodzenia. Zebrane przez nas wyniki dot. ubytków w ścianie nerwu VII (18%) korelują z doniesieniami z międzynarodowego piśmiennictwa (16–30%).

Ubytki w ścianie kanału n. VII stwierdzono w 18%:

88,9% wszystkich ubytków w ścianie kostnej stwierdzono w części bębenkowej n. VII

11,1% ubytków w części sutkowej n. VII

WNIOSKI

- Należy zakładać, że stwierdzone ubytki w kanale kostnym nerwu mogą tłumaczyć niejasne, przejściowe niedowłady obserwowane przez klinicystów podczas leczenia zachowawczego i/lub operacyjnego.
- Ubytek w ścianie kostnej części bębenkowej n. VII może powodować częstsze okresowe niedowłady przy operacjach tympanoplastycznych wykonywanych z dojścia przez tympanotomię tylną lub/i attykoantromastodektomię.
- Należy brać klinicznie pod uwagę możliwość występowania ubytku w ścianie kostnej części bębenkowej n.VII podczas czasowych niedowładów po operacjach ossikuloplastycznych z wykorzystaniem biernych protezek łańcucha kosteczek słuchowych.

LITERATURA

1. Stjernholm C.: *Aspects of temporal bone anatomy and pathology in conjunction with cochlear implant surgery.* Acta Radiol 2003 Jul; 430:2-15
2. Al-Mazrou K.A., Alorainy I.A., Al-Dousary S.H., Richardson M.A.: *Facial nerve anomalies in association with congenital hearing loss.* Int J Pediatr Otorhinolaryngol. 2003 Dec; 67(12):1347-53.
3. Gacek R.R.: *Anatomy and significance of the subarachnoid space in the fallopian canal.* Am J Otol. 1998 May;19(3):358-65.
4. Eelkema E.A., Curtin H.D.: *Congenital anomalies of the temporal bone. Semin Ultrasound CT MR.* 1989 Jun; 10(3):195-212.
5. Jahrsdoerfer R.A.: *The facial nerve in congenital middle ear malformations.* Laryngoscope. 1981 Aug; 91(8):1217-25.

ŚWIATOWE CENTRUM SŁUCHU
INSTYTUTU FIZJOLOGII I PATOLOGII SŁUCHU
KAJETANY/WARSZAWA