Szew metopiczny – opis przypadku. [1,2,3]

1. **Kamil Nelke, Wojciech Pawlak**
Klinika Chirurgii Szczękowo-Twarzowej, UM Wrocław, ul. Borowska 213, 50-556 Wrocław
2. **Wiesław Kurlej, Katarzyna Staszak, Jacek Zborowski**
Zakład Anatomi Stoamtologicznej, UM Wrocław ul. T. Chałubińskiego 6a, 50-368 Wrocław
3. **Bohdan Gworys**
Zakład Anatomi Prawidłowej, UM Wrocław, ul.T. Chałubińskiego 6a, 50-368 Wrocław

***Szew metopiczny (Metopic suture, MS)* jest rzadkim, do końca niepoznanym rodzajem przetrwałego szwu występującego na kości czołowej czaszki po jego nie zamknięciu do 24 miesięcy od narodzin. Jego występowanie może być związane z nadmiernym rozwojem płata czołowego, nadmeirnym wzrostem stawu skroniowo-żuchwowego, schorzeniami endokrynologicznymi, występowaniem kraniosynostoz lub innymi.**

24-letnia pacjentka leczona w Klinice Chirurgi Szczekowo-Twarzowej, UM we Wrocławiu. W wyniku zdiagnozowania u pacjentki bardzo wąskiej szczęki (narrowed maxilla), w pierwszym etapie przeprowadzono chirurgiczne rozerwanie szwu podniebiennego przez dystrakcję wewnątrzuszną.

Ryc. 1 Zdjęcie P-A czaszki nie uwidaczniające szwu czołowego

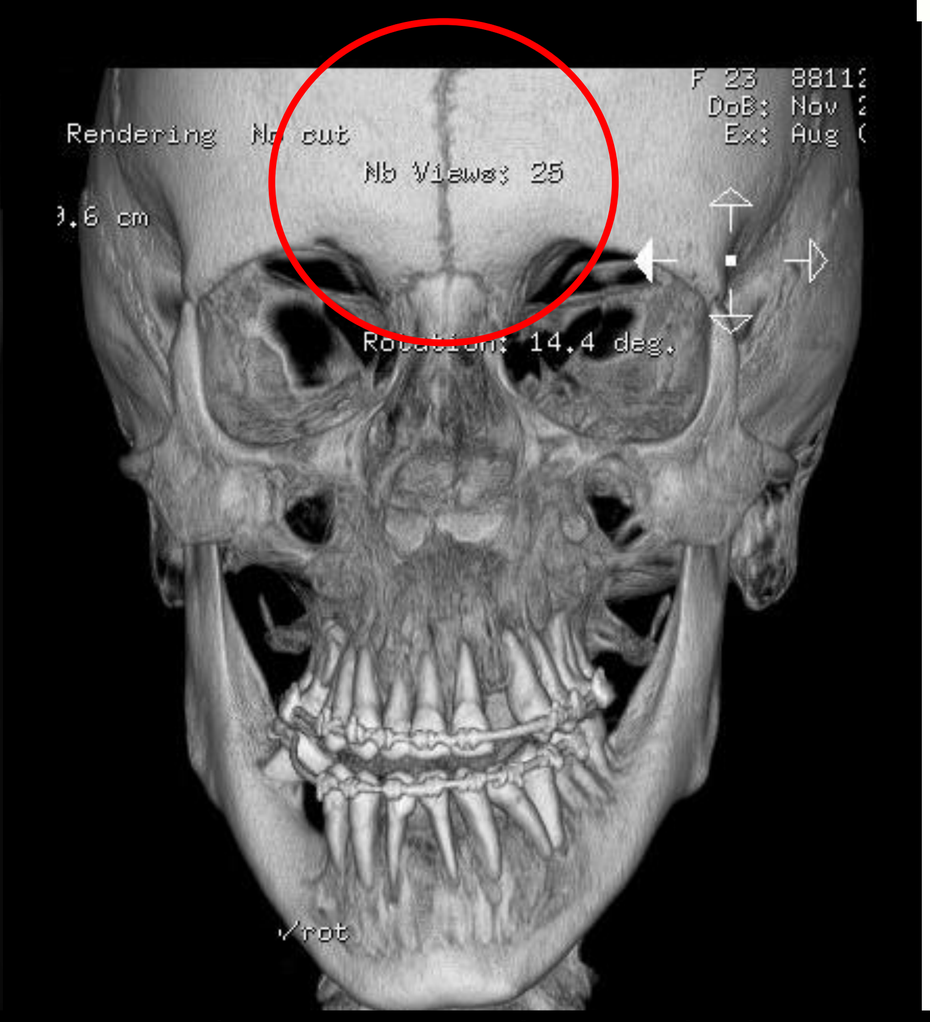

Ryc. 2 Widoczny szew czołowy na badaniu wykonanym tomografią komputerową klasyczną

Ryc. 3 Pacentka z zespołem „long-face" , asymetrią żuchwy, niedorozwojem szczęki

Po wykonaniu rutynowych badań przedoperacyjnych, w tym tomografii komputerowej, u pacjentki na kości czołowej w linii przyśrodkowej wykryto linię zagęszczenia kostnego. Po przeprowadzeniu dalszych badań radiologicznych i klinicznych, wykluczono linie złamania a ostatecznie zdiagnozowano rzadko występujący przetrwały szew czołowy.

Ponad rok po zabiegu, pacjentkę z progenią i zgryzem otwartym zakwalifikowano do zabiegu operacyjnego chirurgii ortognatycznej, typu Bimax, polegającego na osteotomii szczęki typu LeFort I oraz strzałkowego skośnego rozszczepieni gałęzi żuchwy typu BSSO w modyfikacji Kaczkowskiego-Ćwioro.

Pacjentka została również skonsultowana w poradni genetycznej. Nie stwierdzono patologi w obrębie palców, obojczyków i czaszki. Wywiad rodzinny i środowiskowy niepotwierdził występowania wady zgryzowo-czaszkowej.

Ryc. 4 Zarys szwu czołowego w tomografi stożkowej

Ryc. 5 Usta otwarte jak w uśmiechu , widoczney brak stref podparcia kostnego i zębowego.

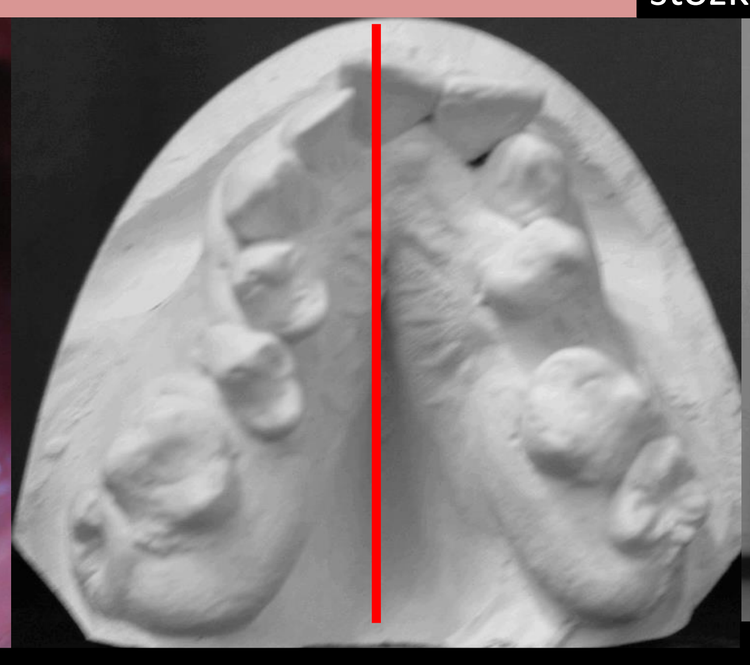

Ryc. 6 Zwężenie szczęki przed rozpoczęciem leczenia

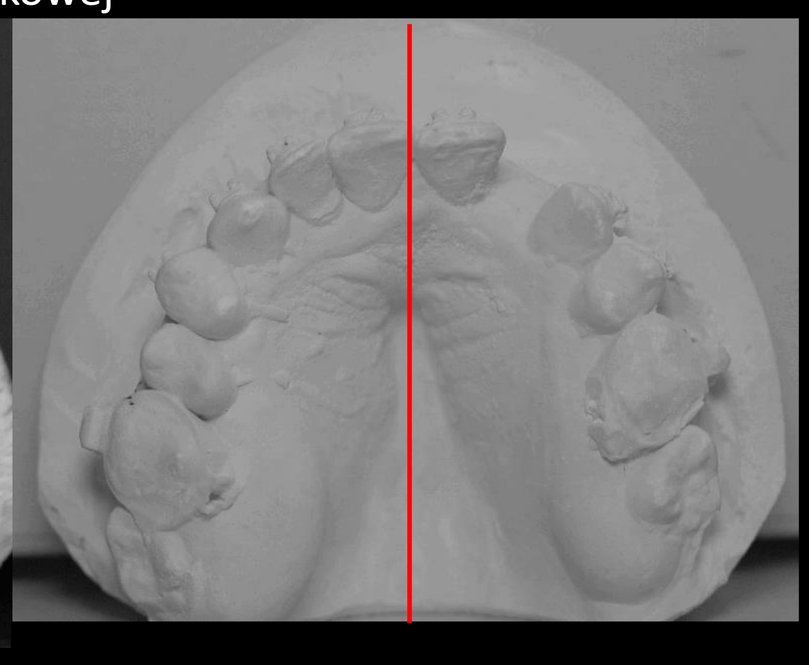

Ryc. 7 Zmiana szerokości szczcęki po leczeniu dystrakcyjnym.

Goździewski S., Marciniak R., Niżakowski C., Poradnik E., Metopism w świetle analizy cech radiokraniometycznych [Artcle in Polish], Przegląd Antropologiczny T:43. 2, Poznań 1977, 368-374.

Dawn E. Clendenning, Douglas P. Mortlock* The BMP Ligand Gdf6 Prevents Differentiation of Coronal Suture Mesenchyme in Early Cranial Development PLoS ONE May 2012 , Volume 7, Issue 5 | e36789

Chandrasekaran S. Shastri D A Study On Metopic Suture In Adult South Indian Skulls International Journal of Basic Medical Science - October 2011, Vol : 1, Issue : 7, 379-382