Podstawy anatomiczne optymalnego położenia przyczepu udowego i długości gratfu w rekonstrukcji chirurgicznej więzadła rzepkowo-udowego przyśrodkowego.

Grzegorz Bajor , Andrzej Kaśkosz.
Katedra i Zakład Anatomii Prawidłowej, Wydział Lekarski Śląskiego Uniwersytetu Medycznego w Katowicach

W obrębie łącznotkankowego kompleksu rzepkowo-udowego przyśrodkowego więzadło rzepkowo-udowe przyśrodkowe (MPFL) jest uważane za główną z biernych struktur anatomicznych zabezpieczających przed boczną dyslokacją rzepki[14,15].

Od czasu gdy wykazano, że: 1. rozerwanie MPFL jest główną konsekwencją urazowej dyslokacji bocznej rzepki, a 2. badania biomechaniczne wykazały że MPFL jest głównym czynnikiem zabezpieczającym przed niestabilnością rzepkowo-udową [14] w zakresie ruchu od pełnego wyprostu do zgięcia o ok 20°, zainteresowanie rekonstrukcją MPFL nieustannie rośnie. Jednocześnie zaobserwowano, że za większość niepowodzeń rekonstrukcyjnych odpowiedzialna jest nieprawidłowa ocena miejsca zakotwiczeń i długości zastosowanego gratfu. Zwłaszcza miejsce położenia przyczepu udowego wydaje się być głównym czynnikiem decydującym o powodzeniu lub klęsce taktyki postępowania rekonstrukcyjnego. W przekonaniu, że wierność prawidłowym stosunkom anatomicznym powinna być podstawą do wysuwania wskazówek określających technikę rekonstrukcyjną chcemy przedstawić przegląd obecnej wiedzy anatomicznej dotyczącej położenia przyczepów i wymiarów MPFL oraz stosunku tychże do najbliższych punktów topograficznych.

Anatomia okolicy przyśrodkowej była opisywana wielokrotnie. Warren i Marshall [16] w roku 1979 określili anatomię tego obszaru jako struktury trójwarstwowej i zidentyfikowali MPFL jako strukturę warstwy drugiej składającą się z włókien biegnących od okolicy nadkłykcia przyśrodkowego kości udowej do części górnej brzegu przyśrodkowego rzepki. Kolejne prace: Feller i in.[7] 1993, Collan i in.[18] 1993, Tuxoe i in.[20] 2002, Smirk i Morris 2003 [4], Steensen i in.[3] 2004; zawierały różne niezgodności co do wymiarów więzadła, jak również co do jego przyczepów. Zaskakująca jest zwłaszcza niezgodność dotycząca położenia przyczepu udowego w stosunku do podstawowych punktów topograficznych okolicy: szczytu nadkłykcia przyśrodkowego kości udowej, guzka przywodzicieli i początku więzadła pobocznego piszczelowego. Jednocześnie wraz z rozwojem technik rekonstrukcyjnych wiele doniesień postulowało konieczność zgodności położenia zwłaszcza przyczepu udowego z wzorcem anatomicznym i podkreślało, że nieprawidłowe, a szczególnie nadmiernie przednie, lub nadmiernie proksymalne położenie przyczepu udowego łączy się z niepowodzeniem postępowania rekonstrukcyjnego.

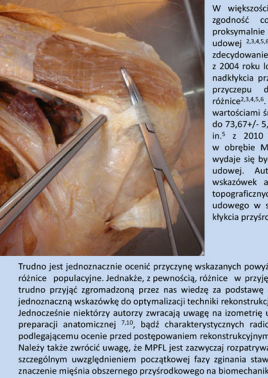

W większości prac opublikowanych po 2002 roku widzimy zgodność co do położenia przyczepu udowego MPFL proksymalnie i do tyłu od nadkłykcia przyśrodkowego kości udowej [2,3,4,5,6], jednakże wyniki określające dokładną odległość zdecydowanie się różnią. Jedynie opracowanie Steensen'a[3] z 2004 roku lokalizuje przyczep udowy na powierzchni przedniej nadkłykcia przyśrodkowego kości udowej. Również opisy relacji przyczepu do guzka przywodzicieli wykazują znaczące różnice[2,4,5,6]. Różnice dotyczą także pomiarów długości MPFL z wartościami średnimi zawartymi w szerokim zakresie od 53mm[19] do 73,67+/- 5,4 mm[5]. Ciekawą obserwację zawiera praca Kang'a i in.[5] z 2010 roku wyodrębniająca dwa pęczki funkcjonalne w obrębie MPFL, z których pęczek dolny w ocenie autorów wydaje się być ważniejszy dla zachowania stabilności rzepkowo-udowej. Autorzy proponują wprowadzenie także innych wskazówek anatomicznych: np. zamiast relacji do punktów topograficznych, relacje procentowe położenia przyczepu udowego w stosunku do mierzonych radiologicznie wymiarów kłykcia przyśrodkowego kości udowej[3,8].

Trudno jest jednoznacznie ocenić przyczynę wskazanych powyżej różnic: dane pochodzą z odległych od siebie regionów geograficznych, częściowo zatem obrazują różnice populacyjne. Jednakże, z pewnością, różnice w przyjętym przez autorów schemacie oceny materiału są odpowiedzialne za różne uzyskane wyniki. Stąd trudno przyjąć zgromadzoną przez nas wiedzę za podstawę do utworzenia wiarygodnego modelu anatomicznego struktury, a tym bardziej za uznanie jej za jednoznaczną wskazówkę do optymalizacji techniki rekonstrukcji MPFL. Omawiany obszar anatomiczny należy uznać za wymagający dalszych, szczegółowych badań. Jednocześnie niektórzy autorzy zwracają uwagę na izometrię ustalonych punktów kostnych, charakterystycznych bądź względem anatomii MPFL ocenianej drogą preparacji anatomiczną [10] bądź charakterystycznych radiologicznie [8,12]. Ta droga myślenia pozwala na potencjalną optymalizację każdego przypadku podlegającemu ocenie przed postępowaniem rekonstrukcyjnym. Interesujące jest, iż ten sposób myślenia był już sugerowany w pracy Smirk'a i Morris'a z 2003 r. Należy także zwrócić uwagę, że MPFL jest zazwyczaj rozpatrywane jako struktura bierna, w sposób pasywny stabilizująca pozycję rzepki w różnych fazach ruchu, ze szczególnym uwzględnieniem początkowej fazy zginania stawu kolanowego. Nie wszyscy autorzy zgadzają się z tahm podejściem podkreślając dynamizujące znaczenie mięśnia obszernego przyśrodkowego na biomechanikę MPFL[20].

Przegląd literatury dotyczącej anatomii MPFL zmusza do zgody z najczęstszym wnioskiem powtarzanym przez autorów: mimo znacznego postępu wiedzy w czasie ostatnich 10 lat ostatecznie natura działania MPFL nie jest jeszcze całkowicie zrozumiane, a kluczowe relacje topograficzne przyczepu udowego MPFL (mające podstawowe znaczenie dla sukcesu, bądź klęski, postępowania rekonstrukcyjnego) są wciąż słabo określone[2,4,12,13]. Dla dalszego rozpływu poziomu naszej wiedzy anatomicznej i zrozumienia biomechaniki MPFL konieczne wydają się być:

1. Ustalenie wspólnego standardu oceny anatomicznej MPFL, ogólnie akceptowanego zarówno w badaniach kadawerowych jak i w badaniach opartych o nowoczesne metody przyżyciowej diagnostyki obrazowej. Pozwoliłoby to na tworzenie wspólnej, rosnącej bazy danych uwzględniającej różnice populacyjne, a jednocześnie mogącej być podstawą oceny statystycznej, która mogłaby dać precyzyjne wskazówki ogólne.
2. Przyjęcie standardu oceny izometryczności struktur MPFL bądź charakterystycznych radiologicznie punktów kostnych. To z kolei mogłoby pozwolić na wskazówek optymalizujących procedurę rekonstrukcji MPFL z uwzględnieniem indywidualnych cech anatomicznych każdego z pacjentów.

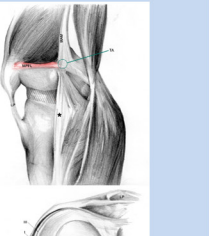

Ryciny wykonał Mateusz Adamczyk

Piśmiennictwo:
1. Stoessner BS, Disjercik RM, McDonald WG 3rd.: The anatomy and isometry of the medial patellofemoral ligament: implications for reconstruction. Am J Sports Med. 2004 Sep;32(6):1509-13. Epub 2004 Jul 20.
2. Aragón-JA, Rios FF, de Vasconcelos DP, Fróines VL, Nunes MA.: Metric measurements and attachment levels of the medial patellofemoral ligament: an anatomical study in cadavers. Clinics (Sao Paulo). 2008 Aug;63(4):1-4. Departamento de Morfologia, Universidade Federal de Sergipe, Aracaju, SE, Brazil.
3. Steensen RN, Dopirak RM, Maynard WA.: The anatomy and isometry of the medial patellofemoral ligament of the knee, especially the femoral attachment. Knee Surg Sports Traumatol Arthrosc. 2005 Oct;13(7):518-24. Epub 2005 May 13.
4. Philippot R, Chouteau J, Wegrzyn J, Testa R, Fessy MH, Moyen B.: Medial patellofemoral ligament anatomy: implications for the surgical reconstruction.- Knee Surg Sports Traumatol Arthrosc. 2009 May;17(5):475-9. doi: 10.1007/s00167-009-0722-0. Epub 2009 Feb 19.
5. Kang HJ, Wang F, Chen BC, Su YL, Zhang ZC, Yan CB.: Functional bundles of the medial patellofemoral ligament.- Knee Surg Sports Traumatol Arthrosc. 2010 Nov;18(11):1513-8. doi: 10.1007/s00167-009-0940-8. Epub 2010 Mar 18.
6. Stefan W, Fulkerson JP.: Normal anatomy and imaging of the medial patellofemoral ligament.- Knee. 2010 Sep;17(4):231-7. Strasser JM, Lumpaopong P, Dreben SJ, Kader D, Amis AA.: The medial patellofemoral ligament: isometry of its femoral attachment and length change patterns resulting from anatomic and nonanatomic attachments.- Am J Sports Med. 2012 Aug;40(8):187-94. doi: 10.1177/0363546512449968. Epub 2012 Jun 22.
8. Schöttle PB, Schmeling A, Rosenstiel N, Weiler A.: Radiographic landmarks for femoral tunnel placement in medial patellofemoral ligament reconstruction.- Am J Sports Med. 2007 Apr;35(4):801-4. Epub 2007 Feb 12.
9. Amis AA, Firer P, Mountney J, Senavongse W, Thomas NP.: Anatomy and biomechanics of the medial patellofemoral ligament.- Knee. 2003 Sep;10(3):215-20.
10. Amis AA.: Current concepts on anatomy and biomechanics of patellar stability.- Sports Med Arthrosc. 2007 Jun;15(2):48-56.
11. Nomura E, Inuwa I, Tokunaga R, Miyamoto T, Tokunaga D, Kobo T.: An analysis of the medial patellofemoral ligament length change patterns using open-MRI.- Knee Surg Sports Traumatol Arthrosc. 2010 Nov;18(11):1470-5. doi: 10.1007/s00167-010-1049-2. Epub 2010 Jun 30.
12. LeFevre AB, Gross PE, Dobbs RE, Bucha BT.: MPFL reconstruction.- Sports Med Arthrosc. 2007 Jun;15(2):72-7.
13. Tom A, Fulkerson JP.: Restoration of native medial patellofemoral ligament support after patella dislocation.- Sports Med Arthrosc. 2007 Jun;15(2):68-71.
14. Hautsalmo PV, Pihlajamäki HK, Raukola KM, Daniel DM, Pohjolainen AM.: Medial soft tissue restraints in lateral patellar dislocation and their association with femoral trochlea dysplasia.- Clin Sports Med. 2002 Jul;21(3):493-506.
15. Arendt EA, Fithian DC, Cohen B.: Current concepts of lateral patella dislocation.- Clin Sports Med. 2002 Jul;21(3):499-519.
16. Warren LF, Marshall JL.: The supporting structures and layers on the medial side of the knee: an anatomical analysis.- The Journal of bone and joint surgery. 1979;61:56-62
17. Feller JA, Feller RJ, Bartlett RJ.: The medial patellofemoral ligament revisited: an anatomical study.- Knee Surg Sports Traumatol Arthrosc. (1993); 1:84-7.
18. Conlan T, Garth WP, Jr, Lemons JE.: Evaluation of the medial soft-tissue restraints of the extension mechanism of the knee.- The Journal of bone and joint surgery. 1993;75:682-93.
19. Tuxoe JI, Tei M, Winge S, Kiehnn PE.: The medial patellofemoral ligament: a dissection study.- Knee Surg Sports Traumatol Arthrosc. 2002;10:138-40.
20. Parsagniaupoulos K, Strobiynski F, Herrmann M, Scuderi G.: Cadaveric study on static medial patellar stabilizers: the contribution of the proximal medially oblique vastus medialis fibrosus to medial patellofemoral ligament.- Knee Surg Sports Traumatol Arthrosc. 2006;14:7-12.

MS mięsień kzawiecki, MG - kzegno mięśnia smukłego, MST - kzegno mięśnia półścięgnistego, MSM - kzegno mięśnia półbłoniastego, P (przy) kzegno BB kzeiha ścięgna kulszowego, LP - wyrzutnik rzepki, AC1 - wyrzutnik kzyżowy przedni, PCL - więzadło kzyżowe tylne, * - warstwa powierzchowna więzadła pobocznego piszczelowego, ** - warstwa głęboka więzadła pobocznego piszczelowego, MAM- kzegno mięśnia przywodziciela wielkiego, MPFL - więzadło rzepkowo-udowe przyśrodkowe, TA- guzek przywodzicieli

Okolica przyśrodkowa stawu kolanowego jest klasycznie i zgodnie z koncepcją Warren'a i Marshall'a[16] opisywana jako struktura trójwarstwowa. Warstwa powierzchowna stanowi pierwszą gęsiej wraz (warstwa I). Ku głębiej warstwie trzechodzi w powrzęd pokrywającej mięsień obszerny przyśrodkowy, a ku tyłowi przechodzi w powrzęd pokrywającą mięsień kzawiecki. Warstwa druga (warstwa II) zbudowana jest z więzadła rzepkowo-udowego przyśrodkowego (MPFL) i kzeiwy kzawiecki (kzeiwy kzyżowy) przed jej wzgzędu pokrywającego przyczołowego otrzymują co do grubości warstwy kzeiwy kzyżowego, a ku tyłowi przechodzą powierzchownie wzgzędem kzegnego mięśnia - smukłego i półścięgnistego, w sposób zmienny łączą się z nimi przy ich przypadkowych przyczołowych. Usmerzem powierzchownym warstwy trzeciej (warstwa III) jest część powierzchowna więzadła pobocznego piszczelowego, zbudowana z włókien o przebiegu pionowym. Ku tyłowi warstwa trzecia przechodzi w włókna o przebiegu skośnym zbaczającym się z warstwą głęboką (warstwa IV). Warstwa głęboka odpowiada tendzo-rzawowej, jej środkowa część wzgzędu pod częścią powierzchowną więzadła pobocznego piszczelowego jest grubsza tworzą warstwę głęboką więzadła pobocznego piszczelowego. Ku bocznej części włókna o przebiegu pionowym, w zwej warstwie głębokiej, stanowią część tylnego odcinka więzadła pobocznego piszczelowego. Ku przodzie części włókna o przebiegu pionowym, w zwej warstwie głębokiej, stanowią część tylnego odcinka więzadła pobocznego piszczelowego.