Anatomiczne możliwości reponowania złamań żuchwy

Katarzyna Staszak[1], Kamil Nelke[1,2], Wojciech Pawlak[2], Bohdan Gworys[3],
Zygmunt Domagała[3], Wiesław Kurlej[1]

Zakład Anatomii Stomatologicznej Uniwersytetu Medycznego we Wrocławiu[1]

Department of Dental Anatomy Medical University of Wrocław[1]

Katedra Chirurgii Szczękowo-twarzowej Uniwersytetu Medycznego we Wrocławiu[2]

Department of Maxillo-Facial Surgery Medical University of Wroc³aw[2]

Katedra i Zakład Anatomii Prawidłowej Uniwersytetu Medycznego we Wrocławiu[3]

Department of Normal Anatomy Medical University of Wrocław[3]

Złamania żuchwy należą do najczęstszych obrażeń części twarzowej czaszki. W przeciągu roku stanowią około 7% wszystkich przypadków odnotowanych w Klinice Chirurgii Szczękowo-twarzowej UM we Wrocławiu. Do złamań dochodzi najczęściej u mężczyzn w przedziale 20-40 lat z powodu pobicia, wypadków komunikacyjnych, wypadków przy pracy oraz urazów sportowych. Do złamań dochodzi najczęściej w okolicy trzonu i kąta żuchwy, rzadziej występują złamania wyrostka stawowego, gałęzi żuchwy, części zębodołowej oraz okolicy pośrodkowej.

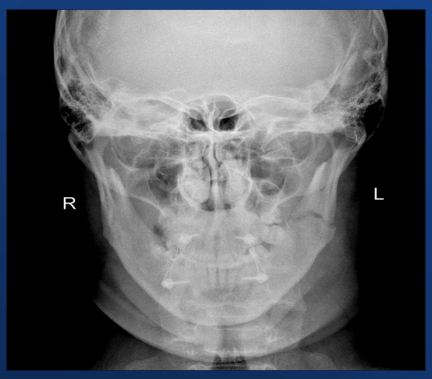

Miejsce złamania	Częstość
Kąt żuchwy	27,5%
Trzon żuchwy	25%
Gałąź żuchwy	8%
Okolica pośrodkowa	1%
Wyrostek dziobiasty	0,5%
Wyrostek kłykciowy	14%
Wielokrotne	24%

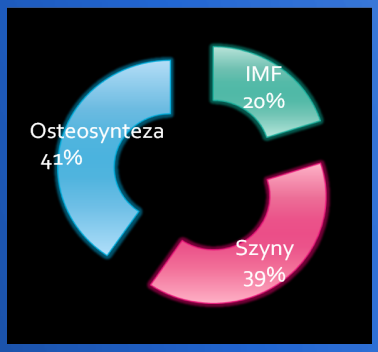

Praca ma na celu określenie anatomicznych możliwości reponowania w zakresie wyrostka zębodołowego żuchwy podczas występujących złamań. Obserwacje przeprowadzono na podstawie zbiorów archiwalnych Kliniki Chirurgii Szczękowo-twarzowej UM we Wrocławiu. Celem leczenia jest przywrócenie prawidłowej morfologii i czynności żuchwy. Złamaną żuchwę należy nastawić i ustalić w anatomicznej pozycji tak, aby jak najszybciej nastąpił zrost odłamów, powróciła prawidłowa czynność żucia a zęby zostały położone w poprzednim zwarciu. Zreponowanie odłamów i ustalenie prawidłowego zgryzu poprzez wzajemne wiązanie zębów jest nazywane wiązaniem międzyszczękowym (IMF) lub wiązaniem szczękowo-żuchwowym. Najczęstszą metodą jest zakładanie standardowych lub indywidualnych szyn nazębnych, dowiązywanych do zębów obu łuków a następne ich połączenie za pomocą wiązań ligaturowych. Unieruchomienie trwa zazwyczaj około 6 tygodni. Szyny nazębne zostały zastosowane po raz pierwszy przez kijowskiego lekarza Tigerstaedta'a w 1915 roku. Możemy wyróżnić szyny standardowe- dopasowywane w jamie ustnej pacjenta oraz indywidualne- doginane na modelach gipsowych. Wskazaniem do ich zastosowania są złamania bez przemieszczenia lub z niewielkim przemieszczeniem gdzie odłamy można nastawić ręcznie a zęby położone są w przedurazowym zwarciu.

Standardowe szyny nazębne

Śruby IMF

Alternatywą dla szyn nazębnych są stosowane w Klinice Chirurgii Szczękowo-Twarzowej we Wrocławiu unieruchomienia za pomocą śrub IMF. Metoda ta została wprowadzona pod koniec lat 80-tych XX wieku w Stanach Zjednoczonych i Wielkiej Brytanii. Polega ona na wprowadzeniu 2 stalowych śrub w wyrostek zębodołowy szczęki i 2 śrub w część zębodołową żuchwy (przestrzenie między korzeniami zębów 12-14, 22-14, 32-34, 42-44). Wystające ponad błonę śluzową głowy śrub posiadają kanały umożliwiające założenie ligaturowego wiązania międzyszczękowego. Unieruchomienie zakłada się zazwyczaj na okres 5 tygodni. Wskazaniem do zastosowania tej metody są złamania bez przemieszczenia.

Zastosowanie śrub IMF jest alternatywnym w stosunku do szyn nazębnych sposobem leczenia złamań żuchwy. Metoda ta o małej urazowości może stanowić podstawowy sposób leczenia w określonych przypadkach. Jest to sposób mnie czasochłonny i mniej obciążający zarówno dla lekarza jak i pacjenta, ponadto pomaga w utrzymaniu właściwej higieny jamy ustnej w czasie leczenia oraz nie powoduje przerostu brodawek dziąsłowych.